

Huden

Huden (*cutis, derma*) er et lagdelt væv, der udgør legemets ydre overflade, og som ved legemsåbningerne går over i den slimhinde, der beklæder organismens indre overflader. Huden har en kompliceret struktur, men man kan skelne mellem tre hovedlag: overhuden (*epidermis*), læderhuden (*corium*) og underhuden (*subcutis*).

Overhuden er et flerlaget pladeepitel, dvs. den består af flere lag tæt sammenliggende celler. Cellerne er forbundet indbyrdes ved punktformede membransammenvoksninger, der holder dem sammen i en lagstruktur. Her kan man skelne mellem fem lag.

1. Det inderste lag (*stratum basale* eller *stratum germinativum*) er et vækstlag. Det er opbygget af cylindriske og terningformede celler, der deler sig livligt. Hver ny cellegeneration presser de foregående nærmere mod overfladen. Undervejs omdannes cellerne cytoplasma gradvis til hornstoffet keratin, og de forskellige cellelag repræsenterer stadier i denne degenerationsproces. Man har beregnet, at der går cirka 27 dage fra en hudcelle dannes i det basale lag til den når op til overfladen.
2. I torncellelaget (*stratum spinosum*) er cellerne mere uregelmæssige af form og ser ud, som om de var besat med torne, fordi membransammenvoksningerne er trukket ud til tynde cellebroer.
3. Cellerne i det kornede lag (*stratum granulosum*) er flade og opfyldt af små korn, der består af et forstadium til keratin (*keratohyalin*).
4. I det lyse lag (*stratum lucidum*) er cellekernerne forsvundet, og kornene er flydt sammen til en klar masse af eleidin, der er det næste forstadium til keratin.
5. Hornlaget (*stratum corneum*) er opbygget af mange tynde lag af flade, døde, helt forhornede celler. Keratin er et svovlholdigt protein, der er tungt opløseligt, og meget modstandsdygtigt mod kemiske påvirkninger. Det er også vandafvisende på grund af sit indhold af fedtstoffer, der stammer dels fra epitelcellerne selv, dels fra hudtalgen. Fedtsyrerne i talgen bidrager også til at give huden en svagt sur reaktion, der forhindrer, at bakterier og andre mikroorganismer, der lever på huden, trænger igennem. Negle og hår, der også er forhornede overhudsdannelser, er omtalt i særskilte artikler. Foruden keratinet, der beskytter mod mekaniske og kemiske påvirkninger, producerer celler i overhuden et andet beskyttende stof, nemlig det sortbrune farvestof melamin, der standser sollysets ultraviolette stråling. Melaminet

dannes ud fra aminosyren tyrosin af en særlig type celler, melanocytter, der fortrinsvis findes i overhudens basale lag. Melanocytterne har lange udløbere, der indeholder det melanin, som opbygges i cellernes cytoplasma, og de omgivende epitelceller optager melaninet i sig ved fagocytose af udløbernes spidser. Under mikroskopet kan man observere, hvordan melaninkornene i epitelcellerne samler sig over cellekernen som en parasol, der skærmer mod den dræbende ultraviolette stråling. Mørklødede mennesker har ikke flere melanocytter i huden end lyshudede, men deres celler er mere produktive, således at melaninmængden i epitelcellerne bliver større. Melaninproduktionen øges ved lyspåvirkning (solbrændthed) og kontrolleres af hormoner fra hypofysen og epifysen, og det er mulig med hormonbehandling at affarve negre og at farve lysfarvede mennesker mere eller mindre mørke. Albinoer mangler melanin i huden, der derfor skal farves lyserød af genskæret fra blodet i læderhudens hårkar.

Overhuden har et stort stofskifte, fordi den bestadig skal erstatte de talløse celler, der slides af hornlaget. Den indeholder ingen blodkar, men cellerne modtager ilt og næringsstoffer fra den vævsvæske, der siver op imellem dem fra læderhuden.

Læderhuden er et bindevæv, der er rigt på både kollagene fibre, der giver vævet trækstyrke, og elastiske fibre, der holder huden glat og stram. Det øverste lag, der grænser til overhudens vækstlag, sener en mængde papiller (udløbere) op i overhuden, således at grænsen mellem de to lag i et snit ses som en bølgelinje. Papillerne binder overhud og læderhud fast sammen, og til denne binding bidrager også de mange fibriller, der fra hele læderhudens overflade trænger op i epitelcellerne. Takket være papillerne har overhudens celleproducerende vækstlag et langt større areal end hornlaget. Papillerne indeholder hårkar i et løst bindevæv, og blodet i disse hårkar udveksler nærings- og affaldsstoffer med vævsvæske, der forsyner overhudens celler. I hudafskrabninger ses de beskadigede papilspidser som punktformede blødninger fra hårkarrene. Papillerne indeholder desuden sanselegemer, der registrerer berøring. Det er papillerne og forløbet af læderhudens fiberbundter, der tegner overhudens mønster af små og store furer. Udover de store furer på de små leds bøjesider, er der et mønster af skæve, nærmest rombiske firkanter, der dannes af de kollagene fiberbundter, som krydser hinanden i spidse vinkler.

Det endnu finere system af hudlister i fodsåler og håndflader skyldes papillerne, der her står meget tæt i parallelle dobbeltrækker. Mønsteret er med sine hvirvler, buer, slynger osv. så varieret, at chancen for at finde to mennesker med helt samme mønster på blot en enkelt fingerspids, er uhyre

lille, og selv enæggede tvillinger kan skelnes sikkert fra hinanden ved hjælp af papillærmønsteret. Når huden heler op efter en læsion, gendannes mønsteret helt som før, og det kan kun udslettes, hvis læderhuden fjernes på stedet.

De elastiske fibre, der ledsager de kollagene fiberbundter, bestemmer hudens såkaldte spalteredning. Et sår på tværs af fibrene gaber og læges langsomt, mens et sår parallelt med fibrene lukker sig selv og heles hurtigere. Dette forhold tager kirurgen i videst mulig udstrækning hensyn til, når han lægger sit snit i huden.

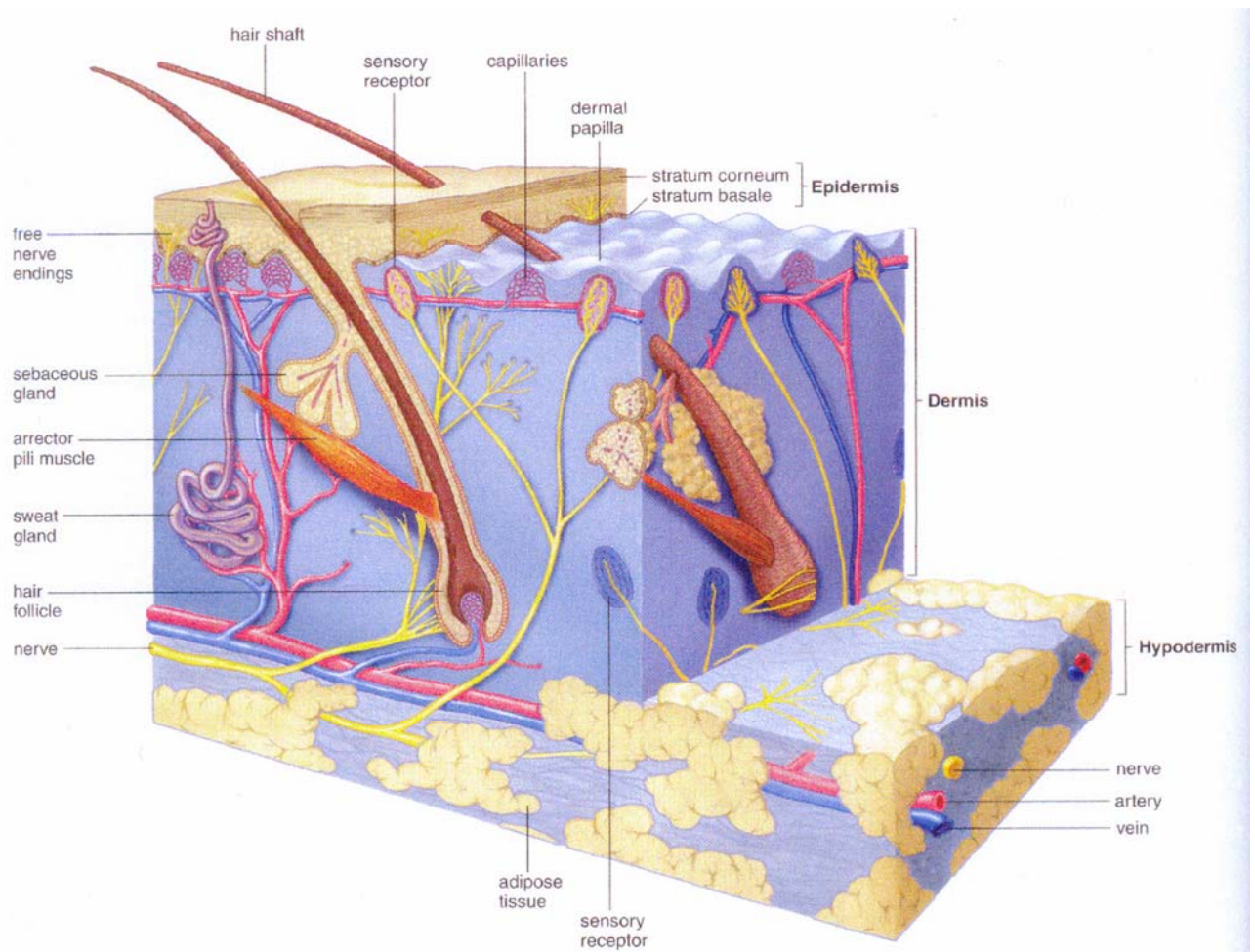
Læder huden indeholder langt flere blodkar end nødvendigt for dens ernæring. De mange kar, der kontrolleres af sympatiske nerver, spiller en hovedrolle for organismens temperaturregulering. Når de åbnes og fyldes med blod, bliver huden rød og varm, og varmeafgiften fra huden øges stærkt. Når karrene trækker sig sammen, bliver huden bleg og kold, og varmeafgiften synker til et minimum. Til temperaturreguleringen bidrager også svedkirtlerne, der findes i et antal af to til fem millioner. De ligger i læderhuden, men sender en lang, tynd udførselsgang op til hudlisterne overpapillerne. Når sveden fordamper fra huden, forbruges varme, der tages fra blodet.

Foruden svedkirtler indeholder huden talgkirtler, som næsten alle udmunder i hårsækkene, der ses som tragtformede fordybninger, porer, i overhuden. De findes overalt på kroppen, men er talrigest i ansigtet (omkring munden, over næsen, panden og kindbenene), på kønsorganerne (hvor de danner den såkaldte smegma) og omkring endetarmsåbningen. Den talg kirtelcellerne producerer er en blanding af fedtsyrer, triglycerider, voksarter og kolesterol, og dens eneste funktion er så vidt man ved at smøre huden og gøre den vandafvisende. Fedtsyrerne har dog en vis bakteriehæmmende virkning, og af talgens kolesterol dannes ved solbestråling, D-vitamin, der optages gennem huden. Talgkirtlerne begynder at vokse og at øge deres produktion i begyndelsen af puberteten og bliver da årsag til de filipenser, der plager mange unge i denne periode. De stimuleres af mandligt kønshormon (testosteron) og hæmmes af de kvindelige østrogenhormoner, og de er derfor større og mere aktive hos mænd end hos kvinder.

Læderhuden er sæde for hudsanserne (overfladesensibiliteten). Foruden de nævnte sanselegemer i papillerne indeholder den sanselegemer, der registrerer tryk-, kulde- og varmepåvirkninger, samt frie nerveender, der formidler smerteindtryk. De fineste nervespidser når op i overhudens nedre lag, der derfor bliver meget smertefølsomme, når hornlaget fjernes ved en hudafskrabning.

Underhuden er et løsere bindevæv, men er ikke skarpt afgrænset fra læderhuden. Den indeholder større eller mindre mængder fedtvæv, der fungerer som et isolerende polster.

Hudens areal er hos voksne mennesker 1,5 - 2 m². Dens vægt eksklusive underhuden er ca. 4 kg, inklusive underhuden med dens fedtvæv kan vægten gå op til 20 % af legemsvægten. Overhuden er tyndest på øjenlågene (0,05 mm) og kan på særligt belastede partier (hælene) blive op mod 15 mm; over det meste af kroppen varierer tykkelsen dog kun mellem 0,1 og 0,7 mm. Læderhuden er 1-2 mm tyk, i håndflader og fodsåler dog ca. 3 mm.



Bindevæv

Bindevæv: støttende, afstivende og sammenholdende væv, der forekommer overalt i legemet - i læderhuden og underhudsvævet, omkring blodkar og nerver, i sener og ledbånd, i kapslerneromkring led og organer, og i øvrigt som det grundvæv, der udfylder alle mellemrum i de øvrige væv.

Det er karakteristisk for bindevævet, at dets celler ikke ligger samlet, men spredt i et amorft (struktureløst) slimvæv, der er gennemvævet af proteinfibre. Denne såkaldte intercellularsubstans dannes af en type bindevævsceller, der betegnes fibroblaster.

Der er mange former for bindevæv, afhængigt af slimvævetts egenskaber, der varierer med dets kemiske sammensætning, og af fibrenes art, antal og ordning. Slimvævet er opbygget af mukopolysakkarider, der er en slags kulhydrater (hyauronsyre i hudens bindevæv og kondroitinsulfater i brusk er de vigtigste). Af proteinfibre er der to hovedtyper: elastiske fibre og kollagene fibre. De kollagene fibre består af mange fibriller og har stor trækstyrke, men ringe elasticitet. Deres protein, tropokollagen, denatureres ved kogning og omdannes til gelatine (lim). Man skelner groft mellem *løst* bindevæv med forholdsvis få og spredte fibre og rigelig amorf substans og *tæt* bindevæv, der næsten udelukkende består af kollagene fibre.

Løst bindevæv findes under alle epiteler (hud og slimhinder), omkring kirtler og udførselsgange, mellem muskelfibre og nervetråde, i og mellem organer og andre væv. Det indeholder både kollagene og elastiske fibre, der er tilfældigt orienterede, så vævet har trækstyrke og elasticitet i alle retninger. Det løse bindevæv fungerer ikke kun som støttevæv, men spiller også en hovedrolle for andre vævs ernæring. Det indeholder talløse kapillærer, som fører blodet ud til organernes celler, og da det amorfe slimvæv er let gennembrængeligt for ilt og næringsstoffer, får også celler, der ligger på lidt afstand fra kapillærerne, dækket deres behov. I det løse bindevæv findes endvidere fedtceller, der kan oplagre store mængder fedt i deres cytoplasma. Fedtvæv er egentlig løst bindevæv, der fortrinsvis består af fedtceller. Og endelig er det især i det løse bindevæv, at organismens forsvarsreaktioner mod skadelige påvirkninger udspiller sig. Det indeholder masser af hvide blodlegemer og andre fagocyterende celler. Og endelig er det især i det løse bindevæv, at organismes forsvarsreaktioner mod skadelige påvirkninger udspiller sig. Det indeholder masser af hvide blodlegemer og andre fagocyterende celler (der kan optage og uskadeliggøre

bakterier og andre fremmedlegemer), endvidere lymfocytter og plasmaceller, der danner antistoffer, og mastceller, der producerer histamin, et stof, som er af fundamental betydning for betændelsesprocessens forløb. Også de reparationsprocesser, der følger på en betændelse (dannelse af granulationsvæv og arvæv), udgår fra bindevævet.

Tæt bindevæv består som nævnt af fibre med meget lidt amorft materiale. Det findes i sin mest typiske form i sener og ledkapsler. Sener er opbygget af parallelle bundter af kollagene fibre med spredte fibroblaster og har meget stor trækstyrke i én retning. I ledkapsler er fibrene ordnet i samme plan, men i forskellige retninger, således at vævet får stor trækstyrke i alle retninger inden for dette plan.

Bindevæv er et af legemts fire grundvæv (de tre andre er epitelvæv, muskelvæv og nervevæv). Det kaldes også mesenkymalt væv, fordi det udgår fra mesenkymet, der er en del af fosteranlæggets mellemste kimblad. Det er et meget versatilt væv, der antager mange former og kan omdannes til andre vævstyper som for eksempel knoglevæv. I vævslæren (histologien) regnes både knoglevæv og blodet med til bindevæv i videste forstand. Knoglevæv dannes af en type bindevævsceller (osteocytter), der producerer en kollagen intercellularsubstans, hvori der aflejres kalksalte. Også blodets celler er egentlig bindevævsceller. De dannes hos fosteret i bindevæv i lever og milt, siden i knoglemarvens bindevæv, og blodet kan derfor beskrives som et bindevæv med flydende intercellularsubstans.

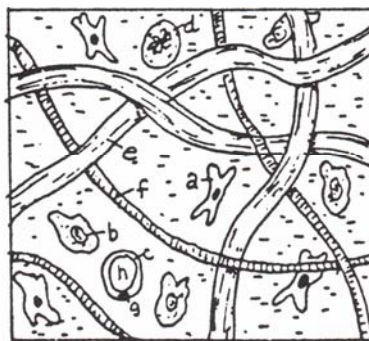
Mange alvorlige sygdomme er knyttet til bindevævet, og også det legemlige forfald, der følger med årene, skyldes i væsentlig grad degenerative forandringer i bindevævet, og bindevævsforskningen har derfor udviklet sit til et selvstændigt medicinsk speciale.

Bindevæv

BINDEVÆVET sørger for hudspænding, elasticitet og vandindhold


LØS BINDEVÆVET

- a fibroblaster
- b macrofager
- c fedt celler
- d plasma celler
- e collagen fibre
- f elastiske fibre



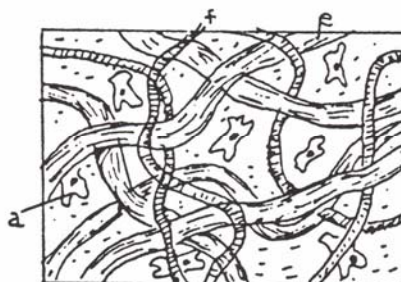
REGULÆR FIBER BINDEVÆVET

- e collagen fibre
- a fibroblaster



IRREGULÆR FIBER BINDEVÆVET

- e collagen fibre
- a fibroblaster
- f elastiske fibre



størrelsen: 1/250

Nerverne i Huden

HUDENS SENSORISKE RECEPTURER

1. EPIDERMIS
2. DERMIS
3. OVERFLADISK BINDEVÆV

A. SMERTE SANS

fri nerve ende

B. FØLE SANS

Merkels følelegeme - b
 Meissners følelegeme - b1
 Rød Hår Plexus - b2

C. TRYK SANS

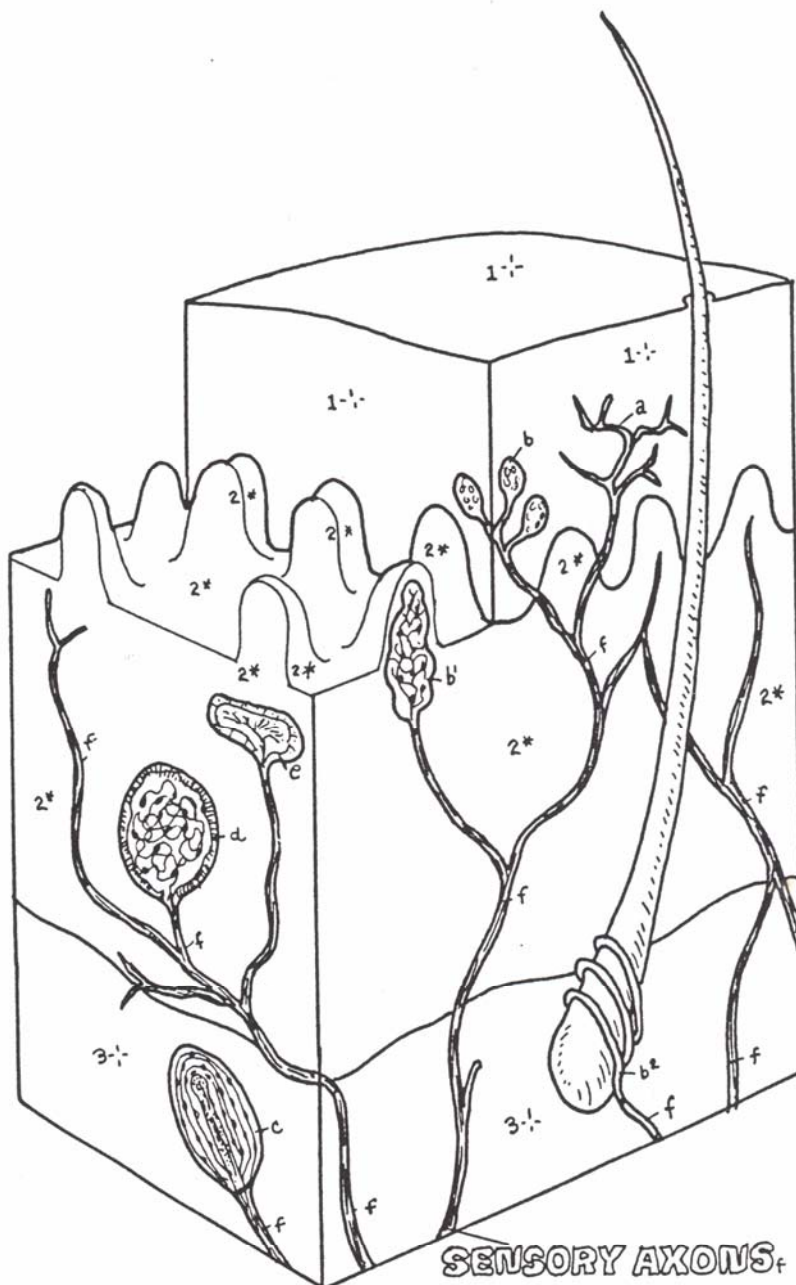
Pacinian følelegeme

D. KULDE SANS

Krause følelegeme

E. VARME SANS

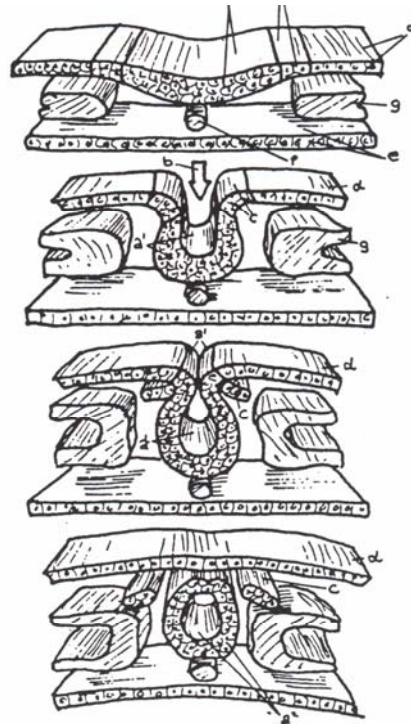
Ruffini Corpuscel



Udviklingen af Centralnervesystemet

**NEURAL PLATE, /FOLD, /TUBE.
NEURAL GROOVE.
NEURAL CREST.
ECTODERM OF SURFACE (SKIN).
ENTODERM (GUT).
NOTOCHORD.
MESODERM.
(SKELETON/MUSCLE).**

The nervous system develops from ectoderm, one of the three primary germ layers of the embryo. The arrangement of these basic layers with respect to the dorsal body wall of a three-week-old embryo can be seen at right in idealized cross sections. The ectodermal layer of the developing skin folds inward along the midline of the back from head to tail. As the tube forms, the ectoderm separates from it. This neural tube will become the brain and the spinal cord. The neural crest cells will develop into certain nerve cells of the peripheral nervous system. The surrounding mesoderm will form the cranium (for the brain) and the vertebral column (surrounding the spinal cord) and related muscles. The notochord (a primitive supporting rod for the embryo) will be absorbed by the developing vertebral column, and remnants of it will remain as the core of the intervertebral discs (nucleus pulposus). The entoderm will contribute to the development of the digestive tract.



**FOREBRAIN,
TELENCEPHALON;
DIENCEPHALON;
MIDBRAIN
(MESENCEPHALON),
HINDBRAIN:
METENCEPHALON,
MYELENCEPHALON,
SPINAL CORD.**

The central nervous system begins as a dorsal, hollow neural tube. The head or cephalic one-third of the tube undergoes significantly greater proliferation than the caudal two-thirds. This cephalic portion will become the brain and the caudal part of the spinal cord. These illustrations concentrate on the changes occurring in the developing brain. By the end of three weeks of embryonic development, three regions of the developing brain are apparent: forebrain, midbrain, and hindbrain. With further growth, the forebrain expands to form the massive telencephalon (endbrain) and the more central diencephalon (in-between brain). The midbrain retains its largely tubular shape as the mesencephalon (midbrain). The hindbrain differentiates into the upper metencephalon (changebrain), characterized by a large dorsal outpocketing, and the lower myelencephalon (spinal brain), which narrows down to become the spinal cord at the level of the foramen magnum of the skull. Thus, five regions form from the basic three. The adult derivatives of these five regions include: cerebral hemispheres or cerebrum (telencephalon); thalamus, hypothalamus, and epithalamus (diencephalon and hidden from view by the expansive hemispheres); the colliculi and cerebral peduncles (mesencephalon and also hidden from view by the hemispheres); pons and cerebellum (metencephalon); medulla oblongata (myelencephalon).

